ACM Arquivos Catarinenses de Medicina
ISSN (impresso) 0004- 2773
ISSN (online) 1806-4280
AMB

RELATO DE CASO

Cistadenoma mucinoso de ovário simulando gestação

Mucinous cystadenoma of the ovary simulating gestation

José Eduardo Gauza[1], João César da Rocha Santos[2], Hercílio Fronza Júnior[3], Beatriz Hornburg[3], Leonora Zozula Blind Pope[3], Silvana Maria Quintana[4]

Resumo

É apresentado um caso de cistadenoma mucinoso em ovário direito, pesando 6.800 gramas, em paciente assintomática, 38 anos, com suspeita de gestação. Todos exames de seguimento e rastreamento para malignidade foram negati-vos. O caso demonstra a importância em ratreamento deste tipo de neoplasia que pode chegar a tamanhos gigantescos ao ponto de confundir com gestação.

Descritores: Neoplasia de ovário. Cistadenoma. Tumor gonadal.

Abstract

A case of " mucinous cystadenoma" in the right ovary, benign variety, with 6.800g of weight, in pacient asymptomatic, 38 years old, all the examinations of segments and tracking for malice were negative. The case demonstrates the importancy in tracking of this type of neoplasi that can reach gigantic size.

Keywords: Ovarian neoplasms. Cystadenoma. Godanal tumors.

Introdução

O câncer de ovário é a terceira causa de morte entre as neoplasias malignas em mulheres e o cistoadenocarcinoma mucinoso, neoplasia maligna orinária do epitélio celômico ou do mesotélio, pode atingir grandes dimensões [11,13]. Acomete cerca de 90% de todos os tipos de neoplasia envolvendo o ovário e representa o sétimo tumor maligno mais comumente encontrado no mundo [4,9]. É incomum, seu diagnóstico, em mulheres a baixo de 40 anos de idade tendo seu pico de incidência entre 60 a 64 anos [1,4,14]. Alguns fatores de risco como raça branca, nuliparidade, infertilidade, história prévia de câncer endometrial, mamário ou ovariano na família seriam alguns agravantes,[4,3,6] bem como paridade, uso de contraceptivos orais, história de amamentação, ligadura tubária e histerectomia teriam uma correlação com a redução no risco deste tipo de neoplasia [4,7,11,15,17].

As células que revestem os tumores mucinosos se assemelham às células das glândulas endocervicais, as quais, 80% tem carácter benigno[10,12,15]. Os tumores malignos são raros, somente menos de 5% dos casos, sendo 16% do tipo borderline [7,8,10]. A incidência de câncer de ovário na gestação é um fato bastante incomum, sendo seu encontro, em torno de 0,12 por 100.000 mulheres grávidas e o tipo histológico epitelial visto em cerca de 30% destas [2,3,4].

Relato do Caso

Paciente feminina, 38 anos, com aumento do volume abdominal, ciclo eumenorréico suspeitando-se de gestação após consulta odontológica. Ao exame físico, os sinais vitais estavam estáveis,importante aumento do volume abdominal semelhante a uma gestação de quarenta semanas, ausculta de batimentos cárdio-fetais negativos, volume abdominal auferido entre a sínfise púbica ao apêndice xifóide foi 30 cm, consistência cística, móvel. (foto 1).

Antecedentes Gineco- Obstétricos: Gesta 2 Para 2

1. Médico ginecologista do Centro Hospitalar Unimed (CHU) de Joinville– SC.
2. Médico oncologista do Centro Hospitalar Unimed de Joinville- SC.
3. Médicos Patologistas do Centro Hospitalar Unimed de Joinville– SC.
4. Professora Doutora da Faculdade de Medicina USP- Ribeirão Preto – SP.

todos vaginais, LT, menarca aos 17 anos DUM: não lembrava, porém alegava não estar atrasada.Exame Matológico normal, Genitoscopia externa sem alterações. Exame Especular: colo uterino ocupando o fundo da vagina, centralizado, ausência de ectopia, secreção vaginal branca, sem odor característico, finlante paredes vaginais laterais sem alterações. Toque vaginal: colo móvel e posterior. Útero ante-verso-fletido (AVF) sem alterações e tamanho normal, com abaulamento em fórnce vaginal direito. Ultrossonografia de abdomem: útero AVF, volume 129,7 cm3 (98x36x40 mm),ovário esquerdo normal. Em ovário direito: volumosa imagem cística sem septações ou vegetações medindo 29x23x14 cm, demais órgãos avaliados normais.Tomografia Computadorizada de abdomem total revelou extensa lesão tumoral expansiva ovada hipodensa cística ocupando grande parte da cavidade abdominal. CA 125, Bhcg quantitativo, coagulograma, alfafeto proteína, provas da função hepática todos normais. Realizada Pan-histerectomia, com biópsias múltiplas, omentectomia, lavado peritoneal, todos negativos para malignidade. Namacroscopia o ovário direito pesava 6.800 gramas e media 35,5x26,0x15,5 cm,era multicístico, drenando abundante material mucóide. (foto 2).

Histológicamente as cavidades císticas eram revestidas por uma camada de células colunares mucosecretoras, sem evidências de anaplasia. Não foram encontradas áreas de invasão do estroma e o diagnóstico foi: Cistadenoma mucinoso. (foto 3). Demais órgãos avaliados estavam normais.

O estudo foi aprovado pelo Comitê de Ética em Pesquisa do Centro Hospitalar Unimed de Joinville-SC, conforme a Resolução 196/96 sobre a pesquisa envolvendo seres humanos do Conselho Nacional de Saúde com autorização, por escrito da paciente.

Discussão

Cistadenoma mucinoso tem uma epidemiologia bem definida. Ocorre, com frequência, entre a terceira e quinta década de vida e podem acometer mulheres mais jovens ou serem diagnosticados durante a gravidez[16]. Microscopicamente, destacam-se a forma homogênea e uniforme com que se distribuem as células tumorais de núcleos basais pequenos e citoplasma anfofílico. Histologicamente são subdivididos em endocervicais e gastrointestinais [15]. Na variedade intestinal é encontrada células caliciformes, argentófilas, arginófilas ou neuroendócrinas[17]. Os tumores mucinosos ovarianos são predominantemente Mullerianos (endocervicais) sendo que, apenas um pequeno número, refere-se exclusivamente a diferenciação intestinal[5].

No caso presente, trata-se da variedade endocervical, benigno, sem metástases como demonstrado pelas biópsias realizadas no momento cirúrgico. A paciente estava dentro da estatística por faixa etária, apresentava tumor somente em um dos ovários (direito) e chamava a atenção pelo aumento do volume abdominal que se assemelhava a uma gestação a termo sem sintomas gravídicos em mulher com laqueadura tubária prévia. É correto afirmar que tumores ovarianos mucinosos, variedade intestinal,quando malignos são menos comuns e podem comprometer tecidos retroperitoneais e ligamento largo[7,8,10]. A lógica em se esperar identificar um tumor maligno em uma mulher acima de 50 anos não se concretizou neste estudo,12 uma vez que a paciente apresentava idade 38 anos por ocasião da consulta.

O caso em questão chamou a atenção pelo quadro assintomático e desapercebido por parte da paciente após consulta odontológica de rotina. Realizou-se investigação com intuito de afastar neoplasia ovariana, o que veio a se confirmar. Apesar de adiantado, o quadro clíni-co foi satisfatório, uma vez que se identificou variedade cistadenoma mucinoso benigno.

Referências

1. Araújo MP, Barros ACSD, Calil MA et al. Cisoadenocarcinoma mucinoso de ovário e esclerose sistêmica. Ver Bras Reumatol, 2004, 44(1), 104-8.
2. Antoniou N, Varras M, Akrivis CH, Demou A, Bellou A, Stefanaki S. Mucinous cystadenoma of the ovary with functioning stroma and virilization in pregnancy: a case report and review of the literature. Clin Exp Obstet Gynecol, 2003, 30(4), 248-52.
3. Balat O, Kutlar I, Erkiliç S, Sirikçi A, Aksoy F, Aydin A. Unthreatened late pregnancy with a huge mucinous cystadenoma of the left ovary: report of an unusual case. Eur J Gynaecol Oncol, 2002, 23(1), 84-5.
4. Duska L, Bicher A. Câncer do ovário. In:Lambrou, NC et al. Manual de ginecologia e obstetrícia do Johns Hopkins. Porto Alegre. ARTMED, 2001:431-450.
5. Fulcherie E, Baracchini P, Foglia G et al. Histochemical study of mucinous ovarian cystomas of intestinal and mixed types: Oacetylated sialomucin content in relation to biologic behavior. Tumori, 1990,(76):73-76.
6. Gauza JE, Reberti AG, Silva JC, Pope LZB, Santos JCR, Quintana SM. Diagnóstico de disgerminoma ovariano durante a gestação.Rev Assoc Med Bras, 2010;56(5):517-519.
7. Gotoh K, Konaga E, Arata A et al . A case of primay retroperitoneal mucinous cystadenomacarcinoma.

Acta Medica Okayama,1992, (46):49-52.

8. Motoyama T, Chida T, Fujiwara T, Watanabe H. Mucinous cystic tumor of the retroperitoneum. A report of two cases. Acta Cytologica,1994, (38): 261-266.

9. Malkan AD, Singh-Braich P, Panait L, Dudrick SJ. Mucinous cystadenoma of the ovary presenting as unilateral lower extremity edema. Conn Med, 2009, 73(9), 517-9.

10. Park U, Han KC, Chang HK, Huh MH. A primary mucinous cystoadenocarcinoma of the retroperitoneum. Gynecologic Oncology 1991,(42):64-67.

11. Rivera RZ, Barrero RP, Garcia GM, Barrero DV, Larrain AH. Tumor borderline mucinoso ovárico gigante con microinvasión. Rev Chil Obstet Ginecol, 2006, 71(5), 336-40.

12. Subrahmanya NB, Kapadi SN, Junaid TA. Mucinous cystadenoma coexisting with adult granulose cell tumor in the ovary: is it a composite tumor or heterologous mucinous elements in a granulose cell tumor? Int J Gynecol Pathol, 2011, 30(4), 386-90.

13. Sauders BA, Podzielinski I, Ware RA, Goodrich S, et al. Risk of malignancy in sonographically confirmed septated septated cystic ovarian tumors. Gynecol Oncol, 2010, 118(3), 278-82

14. Sujatha VV, Babu SC. Giant ovarian serous cystadenoma in a postmenopausal woman: a case report. Cases Journal,2009, 2, 7875.

15. Shiozawa T, Tsukahara Y, Ishii K, et al. Histochemical demonstration of gastrointestinal mucins in invariant mucinous cystadenoma. Acta Pathologica Japonica,1992, (42):104-110.

16. Scully R E. Small cell carcinoma of hypercalcemic type. International Journal of Gynecological Pathology,1993, (12):148-152.

17. Tenti P, Aguzzi A, Riva C et al. Ovarian mucinous tumors frequently express markers of gastric, intestinal, and pancreatobiliary epithelial cells. Cancer 1992,(69): 2131-2142.

Fotos

Foto 1: Paciente com tumor de ovário, antes do procedimento cirúrgico.

Foto 2: Tumor de ovário, peça cirurgica. Cistadenoma Mucinoso.

Foto 3: Tumor Mucinoso de ovário. Histologia.

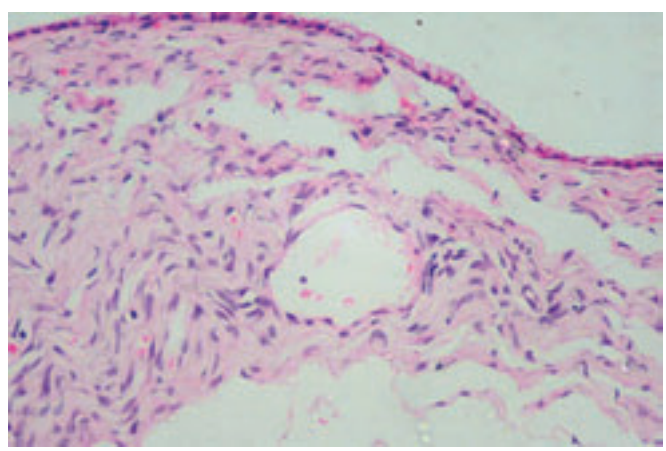

Endereço para Correspondência
Dr. José Eduardo Gauza
Rua Blumenau, 178 sala 802
Centro
89204-250 Joinville-SC
E-mail: gauza@terra.com.br